

# Cistadenoma papilar linfomatoso

María Irene Rivera Salgado<sup>a</sup>, Paulina Islas Campos<sup>b</sup>

Hombre de 65 años de edad que hace 2 años inició con tumora-  
ción a nivel del ángulo mandibular del lado izquierdo, se palpa una masa de 1.5 × 2 cm móvil, no dolorosa sin adherencia a planos profundos. Se realiza parotidectomía en la que se reporta tumor de Whartin (cistadenoma papilar linfomatoso).

**1. ¿Cuál es el sitio más frecuente de aparición del tumor de Whartin (cistadenoma papilar linfomatoso)?**

- a) Glándulas salivales menores.
- b) Ganglio linfático.
- c) Parótida.
- d) Glándulas sublinguales.

<sup>a</sup>Jefe del Servicio de Patología. Hospital Central Sur de Alta Especialidad de Pemex. México, DF.

<sup>b</sup>Posgrado en Patología. Facultad de Medicina. UNAM. México, DF.

Correo electrónico: maria.irene.rivera@pemex.com, pau.islas10@gmail.com

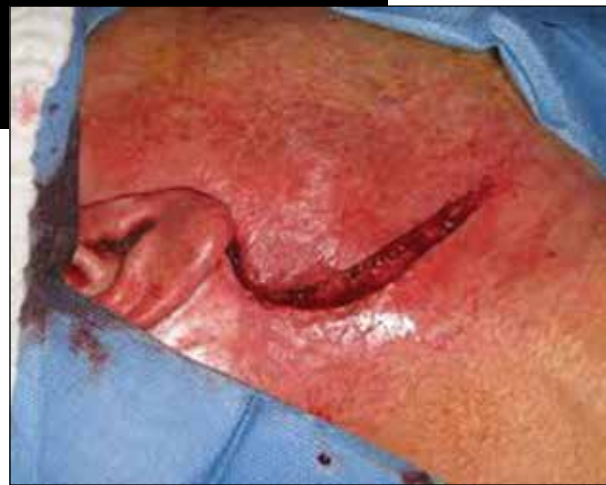

Foto: archivo

**2. ¿Cuál factor de riesgo se ha encontrado más frecuentemente asociado al tumor de Whartin?**

- a) Obesidad.
- b) Dieta rica en grasas.
- c) Alcoholismo.
- d) Tabaquismo.

**3. Es el tratamiento de elección para el tumor de Whartin**

- a) Resección quirúrgica.
- b) Quimioterapia.
- c) Radioterapia.
- d) Antibioticoterapia.

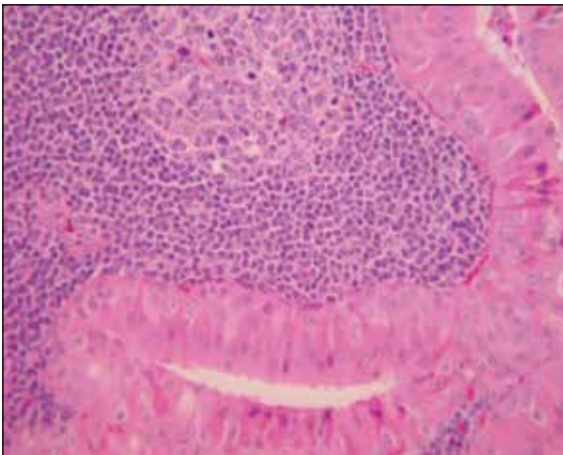
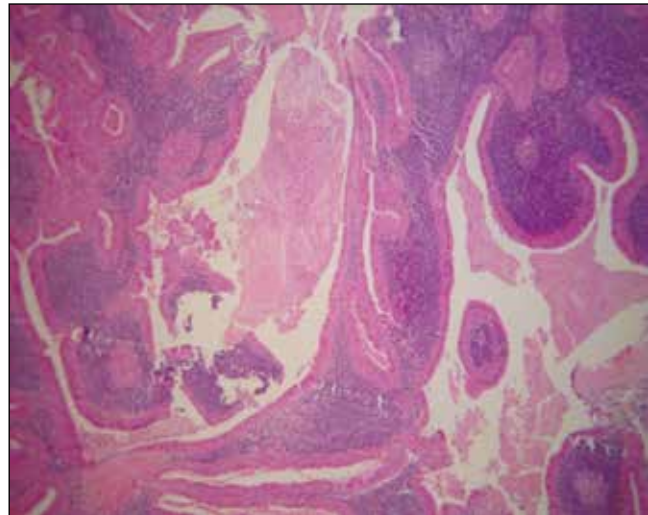
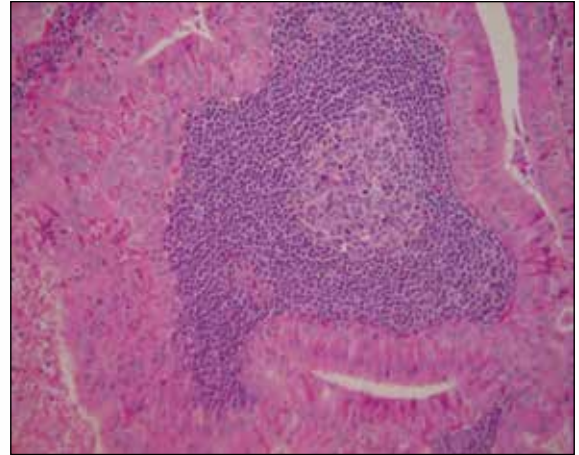
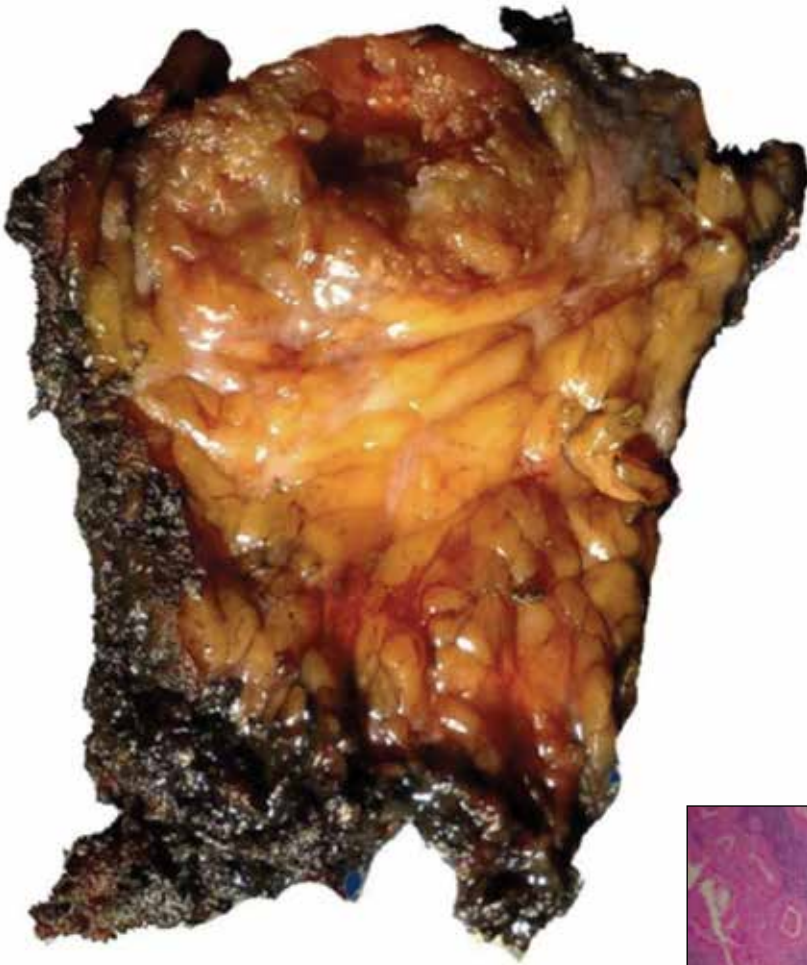**4. Nervio que cruza la glándula parótida, que debe ser respetado**

**en el tratamiento de este tipo de tumores**

- a) Vago.
- b) Glosofaríngeo.
- c) Facial.
- d) Vestibulococlear.

**5. ¿Qué indica la imagen histológica característica del tumor de Whartin?**

- a) Lesiones escamosas queratinizantes.
- b) Epitelio oncocítico con tejido linfoide.
- c) Quistes de mucina.
- d) Células mioepiteliales con disposición en acinos, túbulos irregulares, hileras o laminas de células.



Fotos: cortesía de las autoras

- Respuestas:**  
1. (c) Partida.  
2. (d) Tabaquismo.  
3. (a) Resección quirúrgica.  
4. (c) Facial.  
5. (b) Epitelio oncocítico con tejido linfóide.

### BIBLIOGRAFÍA

Kumar V, Abbas AK, Fausto N, Aster JC. Robins y Cotran. Patología estructural y funcional. 7a edición. Elsevier España; 2005.  
Rodríguez Perales MA, Saynes Marín FJ,

Hernández Valencia G, Mendoza García JA, Rivera Pesquera FJ, Martín Biasotti F, et al. Otorrinolaringología y cirugía de cabeza y cuello. Primera edición. México: Mc Graw Hill; 2009.

# Trauma penetrante abdominal

## Caso CONAMED

*María del Carmen Dubón Penichea, María Eugenia Romero Vilchis*

Evaluar la calidad de la atención médica permite el mejoramiento continuo de los servicios, así como de las formas y medios para producirlos.

### SÍNTESIS DE LA QUEJA

Hombre de 54 años de edad que refirió que el 10 de abril de 2012 fue agredido con un arma punzocortante, por lo que acudió al Servicio de Urgencias del Hospital demandado, donde fue dado de alta al día siguiente sin que le realizaran estudios ni otorgaran tratamiento a pesar de tener 3 heridas. Dos semanas después se sintió mal, por lo que asistió a otro hospital donde fue operado de absceso de pared el 19 de abril de 2012. Considera que la atención otorgada en el Hospital demandado no fue adecuada.

### RESUMEN

Del expediente clínico de la atención brindada al paciente en el hospital demandado, se desprende que fue atendido a las 10:50 h del 11 de abril de 2012, presentaba tensión arterial 120/90, frecuencia cardíaca 104 lpm, frecuencia respiratoria 20 rpm, temperatura 36° C. El familiar que lo acompañaba

refirió que un día antes consumió bebidas alcohólicas hasta llegar a la embriaguez con pérdida del conocimiento; se cayó y lo encontró ensangrentado. También refirió que era diabético de 8 años de evolución, controlado con glibenclamida y metformina. En la exploración física lo reportaron consciente, orientado, deshidratado. En región occipital de cráneo encontraron una lesión de 0.5 cm en proceso de cicatrización, sin sangrado; tabique nasal con probable fractura, narinas con restos hemáticos por proceso de coagulación, campos pulmonares sin alteraciones, abdomen blando, depresible, doloroso a la palpación media y profunda en marco cólico, en mesogastrio a nivel de piel había 3 lesiones de 2 cm, de forma redonda, por algún objeto punzocortante, restos sanguinolentos en proceso de coagulación, peristalsis presente, resto sin alteraciones.

Se reportó diagnóstico de policontundido e hiperglucemia, por lo que se indicó solución Hartmann 1000 cm<sup>3</sup> para 3 h, continuar con solución fisiológica 1000 cm<sup>3</sup> para 8 h, insulina NPH 20 UI, una ampolleta intravenosa de ranitidina cada 12 h, realizar radiografía de cráneo AP y lateral,

<sup>a</sup>Directora de la Sala Arbitral. Dirección General de Arbitraje. CONAMED. México, DF.

<sup>b</sup>Directora Jurídica. Sala Arbitral. Dirección General de Arbitraje. CONAMED. México, DF.

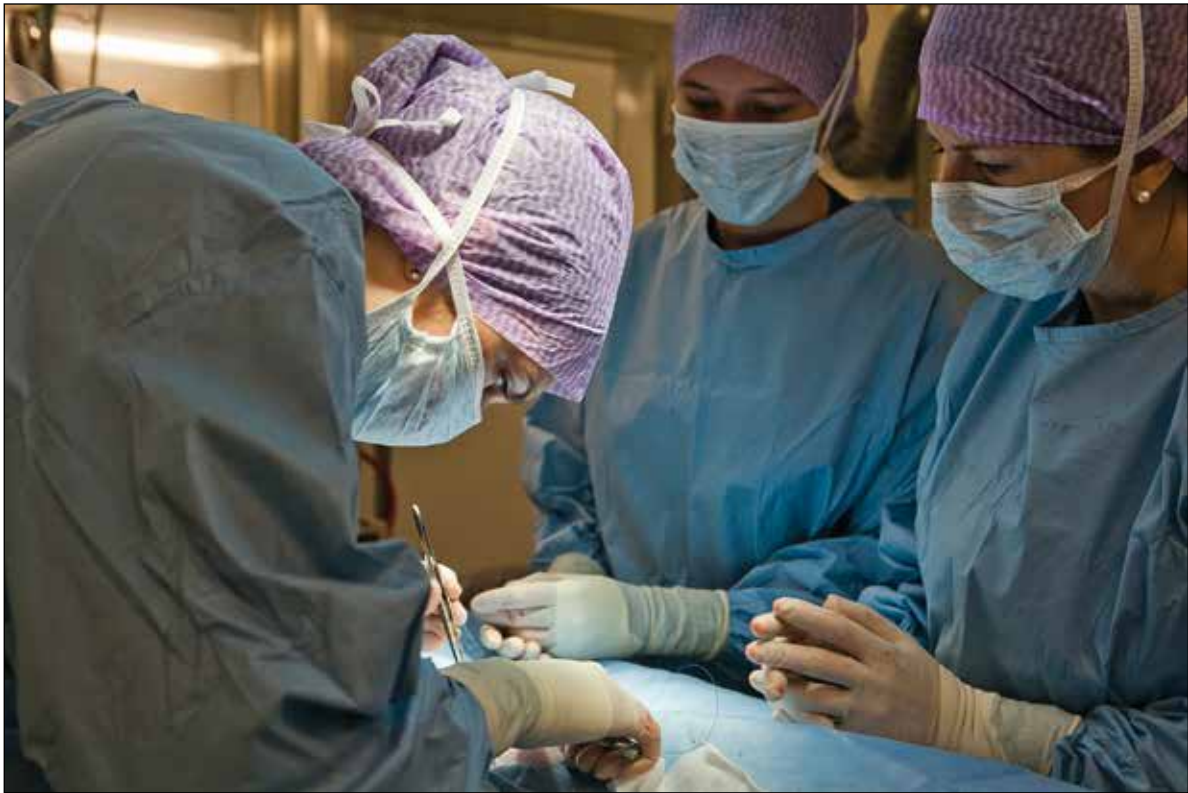

Foto: Jenny Svanas

radiografía de tórax y simple de abdomen, biometría hemática completa, química sanguínea, y electrolitos séricos.

El 11 de abril de 2012, se agregó al manejo ciprofloxacino, pravastatina y ampolla de cloruro de potasio (KCl) en dosis única. Al día siguiente (12 de abril de 2012), se refirió cardiopulmonar en parámetros normales, abdomen sin irritación peritoneal, peristalsis presente, tensión arterial 100/60, frecuencia cardíaca 80 lpm, frecuencia respiratoria 20 rpm, temperatura 36.1° C, por lo que fue dado de alta con indicaciones (medidas higiénico dietéticas, glibenclamida, metformina, ranitidina y diclofenaco).

### ANÁLISIS DEL CASO

Para su estudio, se estiman necesarias las siguientes precisiones:

En términos de la literatura especializada, una herida es superficial si involucra tejido celular subcutáneo; es profunda, complicada o compleja, cuando afecta partes blandas profundas (aponeurosis,

En el caso de herida por arma cortopunzante el médico debe definir si el objeto penetró o no al abdomen, lo cual puede lograrse mediante la inspección y palpación; el abdomen es tal vez la única región en el cuerpo donde una herida puede explorarse digital o instrumentalmente, sin consecuencias a otros niveles. Si después de la exploración local digital o instrumentada, se descarta herida penetrante, y el paciente no cursa con trauma contuso agregado, se puede indicar manejo para traumatismo simple de tejidos blandos (lavado y sutura de la herida, profilaxis tetánica, evaluar necesidad de antibióticos) y dependiendo de la evolución podrá egresarse.

En pacientes con trauma abdominal, la evaluación apropiada y la estabilización oportuna son piedra angular, ya que en las situaciones de urgencia, frecuentemente el enfermo no es capaz de brindar información para integrar la historia clínica completa debido a cambios en el estado de alerta.

Mediante la exploración física inicial, se logra identificar hasta 60% de pacientes que ameritan cirugía, el resto habitualmente se detecta mediante examen físico repetitivo en las primeras 10 h de acontecida la lesión, tiempo en que se manifiestan datos clínicos de lesión visceral o hemorragia intraabdominal. En este período, los exámenes de laboratorio pueden mostrar leucocitosis y/o disminución de la hemoglobina; las radiografías de tórax y abdomen pueden mostrar hemotórax, neumotórax, líquido libre en la cavidad abdominal, niveles hidroaéreos o aire libre subdiafragmático.

músculos, nervios y vasos), o bien, es penetrante cuando se origina por arma de fuego o arma cortopunzante y atraviesa todas las capas de la pared abdominal, por ello, la herida que no reúne esta característica y produce pérdida de la continuidad de alguna de las capas, es una herida abierta.

En pacientes con trauma abdominal, la evaluación apropiada y la estabilización oportuna son piedra angular, ya que en las situaciones de urgencia, frecuentemente el enfermo no es capaz de brindar información para integrar la historia clínica completa debido a cambios en el estado de alerta.

Las heridas por arma cortopunzante, son causadas por un objeto agudo que penetra la pared abdominal, en estos casos el médico debe definir si el objeto penetró o no al abdomen, lo cual puede lograrse mediante la inspección y palpación (palpando la perforación a través del peritoneo); el abdomen es tal vez la única región en el cuerpo, donde una

herida puede explorarse digital o instrumentalmente, sin consecuencias a otros niveles.

Si después de la exploración local digital o instrumental, se descarta herida penetrante, y el paciente no cursa con trauma contuso agregado, se puede indicar manejo para traumatismo simple de tejidos blandos (lavado y sutura de la herida, profilaxis tetánica, evaluar necesidad de antibióticos) y dependiendo de la evolución podrá egresarse. Los pacientes con heridas penetrantes de abdomen por arma cortopunzante, con estabilidad hemodinámica y sin datos clínicos de irritación peritoneal, deben mantenerse bajo vigilancia, dejarse en ayuno con reposición intravenosa de líquidos a necesidades basales, y si desarrollan signos o síntomas de compromiso visceral, deben ser intervenidos quirúrgicamente (laparotomía exploradora).

Mediante la exploración física inicial, se logra identificar hasta 60% de pacientes que ameritan cirugía, el resto habitualmente se detecta mediante examen físico repetitivo en las primeras 10 h de acontecida la lesión, tiempo en que se manifiestan datos clínicos de lesión visceral o hemorragia intraabdominal. En este período, los exámenes de laboratorio pueden mostrar leucocitosis y/o disminución de la hemoglobina, asimismo, las radiografías de tórax y abdomen pueden mostrar hemotórax, neumotórax, líquido libre en la cavidad abdominal, niveles hidroaéreos o aire libre subdiafragmático.

Después de un período de observación mínimo de 8 a 24 h, en el que el paciente no desarrolla signos o síntomas de lesión visceral, debe probarse la tolerancia a la vía oral y, de acuerdo a ello, valorar el egreso con indicaciones respecto a signos de alarma (vómito, fiebre, diarrea o dolor abdominal).

Los pacientes en choque hemorrágico y los que se presentan hemodinámicamente inestables o con signos de irritación peritoneal (dolor abdominal, defensa abdominal involuntaria, signo de rebote positivo), tienen franca indicación de exploración quirúrgica inmediata, pues los 3 órganos lesionados con más frecuencia en abdomen son el intestino delgado, colon e hígado.

Por otra parte, los hematomas de pared abdominal consisten en la colección aguda o crónica de sangre en el músculo recto abdominal, o bien,

entre éste y su vaina aponeurótica; son entidades infrecuentes (1:10,000 urgencias), pueden ser espontáneos o asociados a trauma, y debido a sus manifestaciones clínicas de dolor abdominal, masa palpable y signos de irritación peritoneal, es indispensable realizar diagnóstico diferencial con otros procesos enmarcados en el concepto de abdomen agudo.

El tratamiento anticoagulante es la principal circunstancia asociada a esta patología, pero pueden aparecer debido a enfermedades infecciosas (fiebre tifoidea), discrasias sanguíneas, enfermedades de la colágena, hipertensión arterial, etc. Otras situaciones relacionadas son aumento de la tensión de la musculatura abdominal (tos persistente, vómitos, ascitis, estreñimiento), traumatismo directo al músculo (laparotomías previas, paracentesis e inyecciones intraabdominales). De todos ellos, la tos es el factor desencadenante más común.

Pueden afectar cualquier sitio de la pared abdominal, la más frecuente es la vaina de los músculos rectos anteriores, como consecuencia de la ruptura de la arteria epigástrica inferior. El diagnóstico de hematoma de pared abdominal puede resultar sencillo en presencia de algunos signos específicos, como el de Fothergill o masa visible al contraer el abdomen, el signo de Laffont o equimosis sobre la masa abdominal y el signo de Nadeau o aumento de dolor a nivel del hematoma al elevar la pierna o levantar la cabeza; pero en ocasiones puede ser difícil y puede confundirse con diferentes cuadros de peritonitis que propician la realización de laparotomías o laparoscopias.

En su diagnóstico, la ecografía y la tomografía computarizada tienen papel fundamental, la ecografía suele ser el primer estudio a realizar reportando lesión ocupante de espacio, localizada en partes blandas, heterogénea y con áreas hipocóicas alternando con otras hiperecóicas. La tomografía abdominal muestra colección homo o heterogénea contenida dentro del músculo, con zonas de hiperdensidad en las primeras horas.

El tratamiento de elección inicialmente debe ser conservador mediante reposo, analgésicos y antiinflamatorios, ya que la reabsorción del hematoma se logra en plazo medio de 20 días en 83% de los

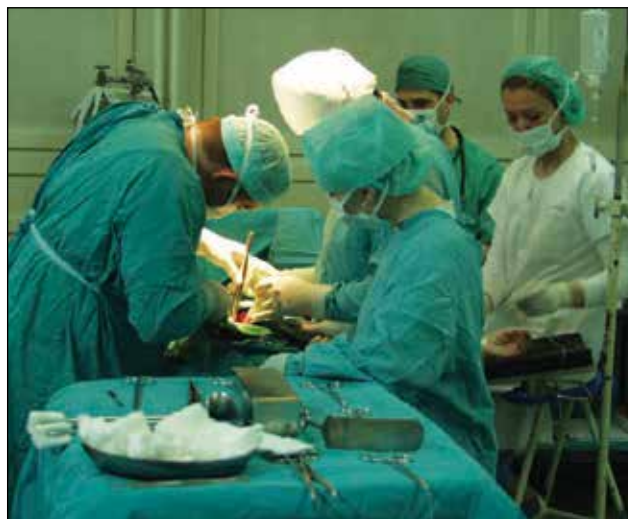

Foto: archivo

Los factores asociados al desarrollo de hematoma de pared son aumento de tensión de la musculatura abdominal (tos persistente, vómitos, ascitis, estreñimiento) o traumatismo directo al músculo. El diagnóstico se corrobora mediante ultrasonido o tomografía abdominal, el tratamiento de elección inicialmente es conservador, pues la reabsorción del hematoma se logra en plazo medio de 20 días en el 83% de los casos y se estima necesario el tratamiento quirúrgico sólo en caso de hemorragia activa con repercusión hemodinámica o cuando el hematoma se infecta.

casos, sin presentarse complicaciones. En caso de hemorragia activa y repercusión hemodinámica, puede ser necesario el tratamiento quirúrgico.

Debido a la neuropatía periférica, al trauma y a la enfermedad vascular, las infecciones cutáneas o de tejidos blandos ocurren con más frecuencia en pacientes diabéticos que en la población general, y predominan en este grupo las infecciones mixtas (aerobios y anaerobios).

En el presente caso quedó demostrado que el 11 de abril de 2012, el paciente fue atendido en el Servicio de Urgencias del Hospital demandado. En efecto, la nota médica de las 10:50 h, establece

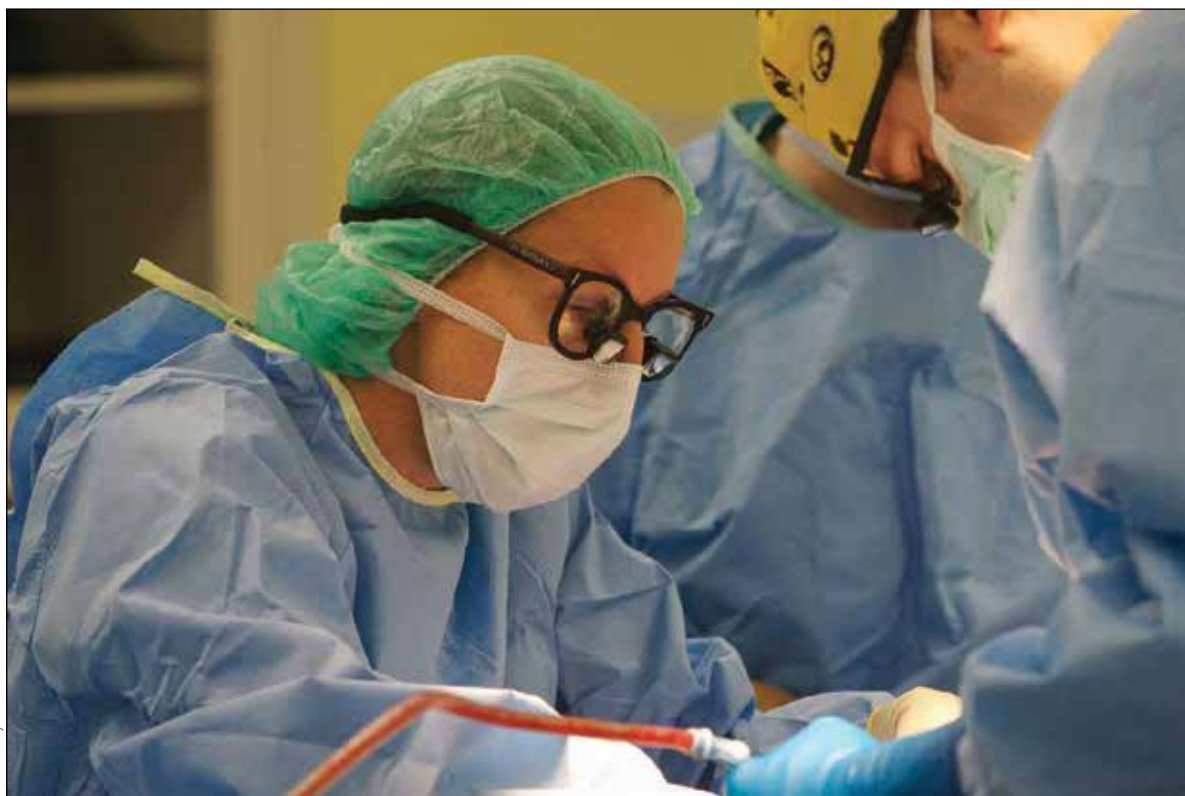

Foto: Mercy Desmoines

Los pacientes con heridas penetrantes de abdomen por arma cortopunzante, con estabilidad hemodinámica y sin datos clínicos de irritación peritoneal deben mantenerse bajo vigilancia, dejarse en ayuno con reposición intravenosa de líquidos a necesidades basales, y si desarrollan signos o síntomas de compromiso visceral, deben ser intervenidos quirúrgicamente (laparotomía exploradora).

que el familiar refirió que el día anterior el paciente consumió bebidas alcohólicas hasta la embriaguez y el conocimiento, asimismo, que se había caído y lo encontró ensangrentado.

La citada nota médica menciona antecedente de diabetes mellitus controlada con hipoglucemiantes

orales, y en la exploración física se describió al paciente consciente, deshidratado, con lesión de 0.5 cm sin sangrado a nivel de región occipital, tabique nasal con probable fractura, narinas con restos hemáticos en proceso de coagulación, campos pulmonares sin alteraciones, abdomen blando, depresible, doloroso a la palpación media y profunda en marco cólico, observándose a nivel de piel del mesogastrio 3 lesiones redondas de 2 cm en proceso de coagulación causadas por un objeto punzocortante, peristalsis presente, y el resto de la exploración sin alteraciones.

Ya con el diagnóstico de policontundido e hiperglicemia, se inició manejo mediante ayuno, soluciones intravenosas, insulina NPH, ranitidina, y se solicitaron estudios de imagen (radiografía AP y lateral de cráneo, radiografía de tórax y simple de abdomen), así como de laboratorio (biometría hemática completa, química sanguínea, electrolitos séricos).

La nota de Enfermería de las 12:02 h señaló signos

vitales dentro de parámetros normales. A las 13:11 h, el laboratorio reportó cifras elevadas de potasio (5.72 mEq/l), cifras de sodio disminuidas (126.8 mEq/l), hemoglobina y hematocrito en parámetros normales, leucocitosis de 27,000, con neutrofilia (95%) y bandemia (6%), hiperglucemia de 519 mg/dl, elevación de azoados (urea de 72.2 mg/dl, creatinina de 2.6 mg/dl) e hipertrigliceridemia (432 mg/dl).

A las 17:00 h, el personal médico del hospital demandado indicó 20 UI de insulina de acción rápida en solución y control con dextrostix. A las 18:00 h, se agregó ciprofloxacino intravenoso cada 8 h, pravastatina oral y dosis única de cloruro de potasio lenta y diluida. El registro de Enfermería de las 21:50 h, reportó signos vitales en parámetros normales.

Con base en el análisis de lo anterior quedó demostrado que el personal médico del Servicio de Urgencias incumplió sus obligaciones de diligencia, al no efectuar el interrogatorio exhaustivo que requería el padecimiento y el examen físico minucioso de las lesiones descritas en la exploración del abdomen, a fin de clasificar la herida (superficial, profunda o penetrada a cavidad abdominal), y en su caso solicitar valoración por el Servicio de Cirugía General.

En relación con el manejo instituido por el demandado, el personal médico no estudió la causa de la leucocitosis reportada. Asimismo, pese a las cifras elevadas de potasio, se indicó cloruro de potasio, soslayando que los diabéticos de larga evolución presentan algún grado de alteración renal, y que la regulación de la excreción del citado ión, es básicamente a través de este órgano. Lo anterior demuestra que la atención no se ajustó a lo establecido por la *lex artis* médica.

También se debe mencionar que las notas del demandado respectivas a la atención controvertida del 11 de abril de 2012 no demuestran indicación de toxoide tetánico, ni la realización de curaciones, tal y como lo ameritaban las múltiples heridas del paciente, asimismo, a pesar de que se reportó tabique nasal con probable fractura y narinas con restos hemáticos en proceso de coagulación, el demandado no demostró haber realizado el estudio radiológico correspondiente.

Los pacientes en choque hemorrágico y los que se presentan hemodinámicamente inestables o con signos de irritación peritoneal (dolor abdominal, defensa abdominal involuntaria, signo de rebote positivo), tienen franca indicación de exploración quirúrgica inmediata, pues los 3 órganos lesionados con más frecuencia en abdomen son el intestino delgado, colon e hígado.

Así, el 12 de abril de 2012, la hoja de Enfermería a las 6:00 y 8:00 h, refirió frecuencia cardíaca de 100 lpm y el resto de signos en parámetros normales. Por su parte, el laboratorio de control reportó: glucosa 286 mg/dl, y urea, creatinina, colesterol y triglicéridos en rangos normales. A las 10:45 h, la nota médica refirió que el paciente se encontraba neurológicamente íntegro, con signos vitales en parámetros normales, cardiopulmonar normal, abdomen sin irritación peritoneal, peristalsis normal y llenado capilar de 2 segundos; debido a lo anterior se egresó con medidas higiénico dietéticas, cita en 24 h, hipoglucemiantes orales (glibenclamida y metformina), ranitidina y diclofenaco oral cada 12 h.

El demandado argumentó en juicio, que se realizaron al paciente los estudios de gabinete y laboratorio indicados, que las radiografías de cráneo antero posterior y lateral, tele de tórax y abdomen fueron normales; sin embargo, si bien es cierto acreditó la indicación de tales estudios, también es cierto que no demostró su realización.

Por otra parte, el prestador demandado señaló que el paciente toleró la vía oral, presentó evacuaciones al corriente y que a su egreso se le dieron indicaciones precisas de urgencia; empero las notas de Enfermería relativas a las atenciones de los días 11 al 12 de abril de 2012 señalaron que durante su estancia el paciente permaneció en ayuno, sin presentar evacuación intestinal alguna.

En esos términos, quedó demostrado que durante la atención del paciente los días 11 y 12 de abril de

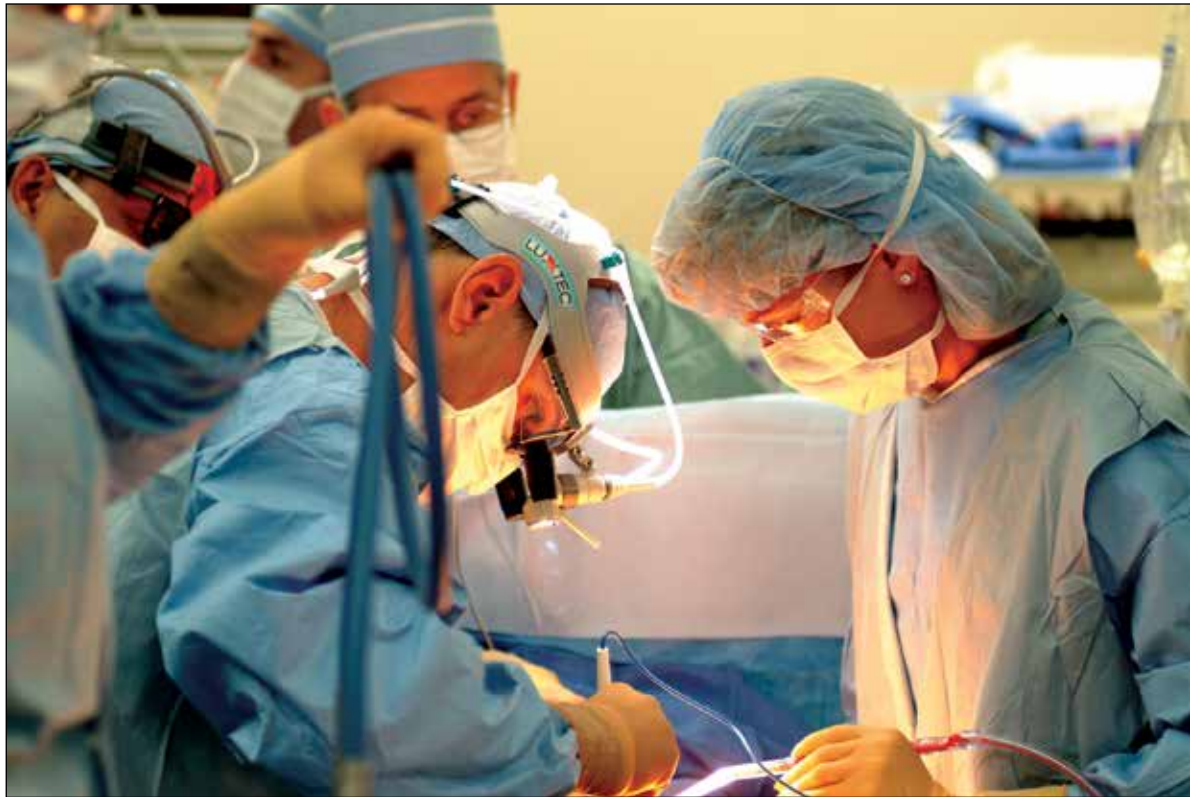

Foto: archivo

2012, el personal médico del Servicio de Urgencias del Hospital demandado, incumplió sus obligaciones de medios, incurriendo en mala práctica, por negligencia, al acreditarse el estudio insuficiente del paciente. En efecto, no exploraron minuciosamente las heridas a nivel abdominal, no indicaron toxoide tetánico, y omitieron valorar la tolerancia a la vía oral antes de su egreso.

Durante juicio, el paciente manifestó que en los días posteriores a su egreso presentó molestias que aumentaban, dolor y fiebre, así aguantó 2 semanas.

A este respecto, aportó entre sus pruebas, resultado de estudio de ultrasonido abdominal fechado el 14 de abril de 2012, que reportó: descartar inicios de cirrosis hepática, discreta esplenomegalia, colitis, dilatación de colon en epigastrio secundaria al parecer a lesiones penetrantes de abdomen, resto normal. De esta documental se desprende que el paciente sólo presentaba datos incipientes de cirrosis hepática y colitis.

El paciente también señaló que el 27 de abril de 2012, acudió por la noche a otro hospital, distinto

al demandado, donde le realizaron estudios y le informaron que debían operarlo de emergencia, por lo que fue intervenido la mañana del 28 de abril de 2012.

Para acreditar su declaración, exhibió el informe médico que refería que ingresó el 28 de abril de 2012 por ataque al estado general, dolor intenso en sitio de herida y disnea, con tensión arterial 60/40 y frecuencia cardíaca de 100 lpm, costras hemáticas puntiformes en el epigastrio y mesogastrio, con aumento de volumen y mucho dolor a la palpación. Además se refirieron 2 estudios de imagen (que no fueron aportados durante el juicio), y se mencionaba que el ultrasonido mostraba absceso de pared con aire en su interior, que corroboró la tomografía axial computada. El 29 de abril ingresó a quirófano, en plano muscular se refirió necrosis y drenaje de absceso de 250 ml de material purulento, fétido; el paciente egresó el 11 de mayo de 2012, por mejoría.

Es necesario puntualizar, que dicho informe médico, no reportó toma de cultivo de secreción, así tampoco se exhibió prueba que acreditara el estudio

respectivo. Más aún, el estudio histopatológico únicamente reportó epiplón y músculo abdominal con paniculitis crónica y aguda abscedada.

Así las cosas, fue procedente establecer que si bien el personal médico del demandado incurrió en mala práctica durante la atención brindada al paciente los días 11 y 12 de abril de 2012, dichos actos de mal *praxis* no ocasionaron la complicación referida en el informe médico, pues como fue analizado, la documental del paciente (Reporte de estudio de ultrasonido abdominal) acreditó fehacientemente y sin lugar a dudas, que el 14 de abril de 2012 (dos días después de su egreso), el paciente no presentaba evidencia alguna de hematoma de pared.

A mayor abundamiento, la literatura especializada establece que los hematomas de la pared abdominal son colecciones de sangre en el músculo recto abdominal, o entre éste y su vaina aponeurótica. Son infrecuentes y debido a sus manifestaciones clínicas de dolor abdominal, masa palpable y signos de irritación peritoneal, presentan dificultades diagnósticas que obligan a realizar diagnóstico diferencial con otros procesos encuadrados en el concepto de abdomen agudo.

Los factores asociados al desarrollo de hematoma de pared son aumento de tensión de la musculatura abdominal (tos persistente, vómitos, ascitis, estreñimiento) o traumatismo directo al músculo. El diagnóstico se corrobora mediante ultrasonido o tomografía abdominal, el tratamiento de elección inicialmente es conservador, pues la reabsorción del hematoma se logra en plazo medio de 20 días en el 83% de los casos y se estima necesario el tratamiento quirúrgico sólo en caso de hemorragia activa con repercusión hemodinámica o cuando el hematoma se infecta.

En términos de lo expuesto, fue demostrado que el personal médico del demandado incumplió sus obligaciones de medios de diagnóstico y tratamiento durante la atención del paciente; sin embargo, la mala práctica observada no ocasionó la complicación identificada de manera posterior.

### APRECIACIONES FINALES

El paciente fue atendido en el Servicio de Urgencias del demandado, debido a herida por arma blanca a

nivel de pared abdominal, sin compromiso visceral. Quedó demostrado en el juicio, que el personal médico incumplió sus obligaciones de medios e incurrió en mala práctica por negligencia al acreditarse el estudio fue insuficiente.

Dos semanas después de su egreso acudió a otro hospital, donde se identificó hematoma de pared infectado, con complicación frecuente en pacientes diabéticos con mal control en los niveles de glucosa sanguínea; situación que no derivó del manejo médico instituido por el demandado.

Se debe señalar que para que surja la obligación reparadora, necesariamente debe existir una mala práctica que genere daño al paciente, situación que no fue acreditada en este caso.

No se realizan pronunciamientos de la atención brindada en el hospital distinto al demandado, al no ser parte en la controversia.

### RECOMENDACIONES

- El abdomen es frecuentemente dañado por trauma; la evaluación y estabilización de los pacientes con lesiones en esta región, son fundamentales en situaciones de urgencia.
- El mecanismo y los patrones de lesión son variables; la exploración física repetitiva, así como los estudios auxiliares de diagnóstico son los indicadores más confiables para determinar si existe necesidad de realizar tratamiento quirúrgico. ●

### BIBLIOGRAFÍA

- Cerdán R, Paterna S, Guillén ME, Cantín S, Bernal J, Esarte JM. Hematomas espontáneos de la pared abdominal. Rev Chilena de Cirugía. 2007;59(1):5-9
- Díaz-Rosales JD, Arriaga-Carrera JM, Enríquez-Domínguez L, Castillo-Moreno JR, Montes-Castañeda JG. Trauma penetrante abdominal: Comparativa de morbimortalidad en heridas por arma de fuego y arma punzocortante. Cir Gen. 2010;32:24-8.
- JL Alarcón, J Verge, A Asensio, LM Marco, J Albiol, X Encinas, X Pérez, G Martí, S Mayol. Diagnóstico y tratamiento de los hematomas abdominales extraperitoneales: Evolución en los últimos años. Rev Hosp Jua Mex 2007;74(3):161-6.
- Pinedo-Onofre JA, Guevara-Torres L, Sánchez-Aguilar JM. Trauma abdominal penetrante. Cir Ciruj. 2006;74:431-42.
- Rajagopalan S. Serious infections in elderly patients with diabetes mellitus. Clin Infect Dis. 2005;40(7):990-6.