

Caso anatomoclínico

Hospital General de México

Josefina Tejera,¹ Jesús Aguirre García²

¹Servicio de Medicina Interna; ²Unidad de Patología, Hospital General de México, SS

Resumen de historia clínica

Padecimiento actual: Mujer de 16 años de edad que inició su padecimiento 17 días antes de su internamiento con astenia, adinamia, vómitos esporádicos de contenido alimentario y dolor abdominal, inicialmente en hipocondrio derecho y posteriormente generalizado, de tipo cólico. Pocos días después presentó ictericia generalizada, acolia, fiebre no cuantificada de predominio vespertino y diaforesis. Fue tratada fuera del hospital con paracetamol, se ignora la dosis.

Los familiares de la paciente negaron antecedentes transfusionales (era testigo de Jehová), ingestión de medicamentos antes del inicio de su enfermedad o exposición a hepatotóxicos.

A su ingreso al hospital la exploración física mostró agitación psicomotriz leve, ictericia intensa de piel y mucosas, abdomen blando doloroso a la palpación, hepatomegalia de 7, 5 y 0 cm por debajo de las líneas convencionales y polo inferior del bazo a 2 cm por debajo del borde costal. En las extremidades pélvicas se observó edema leve de piernas y reflejos osteotendinosos exaltados.

Exámenes de laboratorio y evolución: glucosa en sangre 74 mg/dL, urea 72.7 mg/dL, creatinina 1.81 mg/dL; eritrocitos 1,670,000, hemoglobina 6.7 g/dL, hematócrito 19%, plaquetas 191,000, leucocitos 25,600 con 75% de neutrófilos.

Pruebas de funcionamiento hepático: Albúmina 3 g/dL, bilirrubina indirecta 13.49 mg/dL, bilirrubina directa 45.53 mg/dL, alanino aminotransferasa (TGP) 186 UI/L, aspartato aminotransferasa (TGO) 217 UI/L, fosfatasa alcalina 10 UI/L. Tiempo de protrombina 18/12, tiempo parcial de tromboplastina 55/40.

Los marcadores serológicos de los virus de la hepatitis B y C fueron negativos. La paciente estuvo internada tres días en el Hospital General de México: en este lapso presentó melena en escasa cantidad, temblor en aleteo de extremidades torácicas, lenguaje farfullante y signo de la rueda dentada. La muerte fue precedida por un cuadro de insuficiencia respiratoria.

Comentario clínico

El comentario de este caso lo dividiré en dos partes, una puramente clínica y otra relacionada con los resultados de los exámenes de laboratorio.

Con la información que se recabó con el interrogatorio, el padecimiento principia con manifestaciones que afectan al estado general, astenia que evoluciona a la adinamia y que señala un inicio larvado pero con dolor abdominal, al principio en hipocondrio derecho, que posteriormente se generalizó pero sin datos de reacción peritoneal; más adelante se suma un síndrome icterico que podría ser de origen hepatocelular u obstructivo intrahepático. El mismo interrogatorio señala que no existen antecedentes de transfusiones, exposición o ingestión de hepatotóxicos con excepción del paracetamol que recibió antes de su ingreso al hospital, aunque desconocemos tiempo y dosis en que se administró. Si a los datos anteriores agregamos los hallazgos de la exploración física: hepatoesplenomegalia, agitación psicomotriz y edema de piernas, puedo integrar los diagnósticos clínicos de hepatitis: a) viral (A, B, C o por Epstein Barr) o b) tóxica por paracetamol y un síndrome hepato-esplenomegálico con: a) esplenomegalia activa por el proceso infeccioso o por infiltración leucémica o linfomatosa, o b) esplenomegalia pasiva debida a la hipertensión portal por colapso de mesénquima.

Ahora bien, al encontrar en los resultados de los exámenes de laboratorio que se realizaron discreto aumento de las transaminasas, fosfatasa alcalina baja, algunos marcadores serológicos virales negativos, bilirrubinemia bifásica muy elevada y discreta hipoalbuminemia, nos descarta un proceso infeccioso viral A, B, o C pero puede quedar vigente el daño hepático por paracetamol. Si a los hallazgos anteriores asociamos la anemia y la reacción leucemoide, junto con las manifestaciones clínicas, podríamos sospechar un proceso mieloproliferativo o linfoproliferativo del tipo no Hodgkin con infiltración sistémica (hígado, bazo, sistema nervioso central) y por último, el aumento de la urea y creatinina, el tiempo de evolución y la ictericia tan acentuada nos hacen pensar en nefrosis colémica.

Comentario anatomopatológico

El examen exterior del cadáver mostró un individuo joven del sexo femenino, con ictericia intensa de piel y mucosas, huellas de venopunción en pliegues de codos y edema moderado de piernas. En las cavidades serosas no se observaron altera-

ciones. El hígado pesó 1,650 g; la superficie externa y de corte mostró múltiples nódulos de menos de 3 mm de diámetro, verde-amarillos; la consistencia del órgano fue mayor que la normal. El bazo pesó 250 g, con aumento de la consistencia. Los riñones mostraron color verde oscuro en la corteza y la médula. El examen histológico del hígado reveló cirrosis micronodular con infiltración de mononucleares y neutrófilos en las bandas de colágena, y neoformación de colangiolas (figura 1); en el parénquima se observó esteatosis predominantemente microvesicular (figura 2), necrosis hepatocelular focal con infiltración de neutrófilos y algunos cuerpos de Mallory (figura 3). El encéfalo no mostró alteraciones histológicas.

Los datos clínicos y de laboratorio de este caso (ictericia, coluria, elevación de aminotransferasas y desarrollo de encefalopatía pocos días después de la aparición de los síntomas) corresponden a una insuficiencia hepática fulminante, responsable del alargamiento de los tiempos de protrombina y trombolastina.

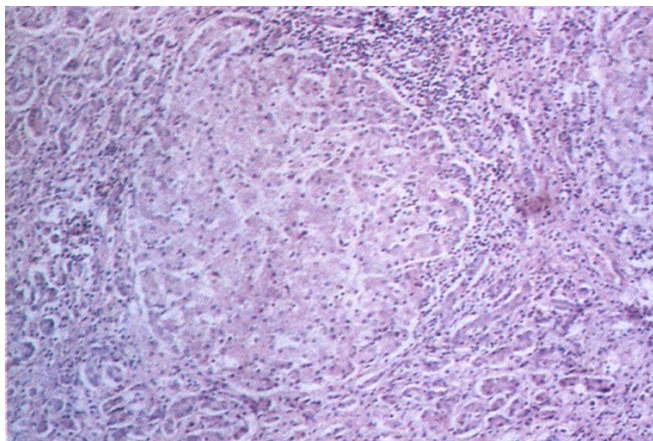


Figura 1. Nódulo de regeneración rodeado por colágena con células inflamatorias y colangiolas neoformados.

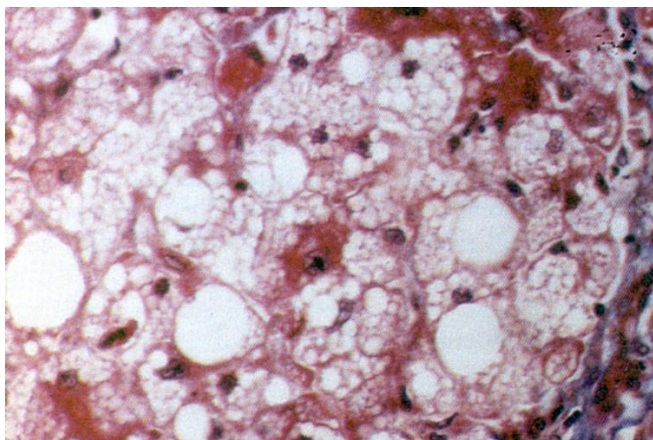


Figura 2. Esteatosis hepática predominantemente microvesicular; la mayoría de los hepatocitos muestra aspectos espumosos.

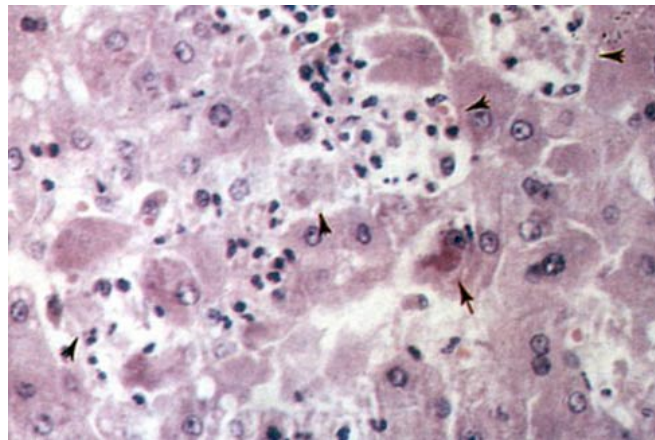


Figura 3. Cuerpo hialino de Mallory (flecha) y focos de necrosis con desaparición de hepatocitos y neutrófilos (cabeza de flechas).

Por el cuadro de insuficiencia hepática fulminante en una paciente joven, con marcadores serológicos virales negativos y el hallazgo de cirrosis con esteatosis microvesicular y cuerpos de Mallory se sospechó enfermedad de Wilson. La tinción de hígado con la técnica de orceína con pH 1 mostró proteínas transportadoras de cobre en el citoplasma de escasos hepatocitos, lo que representa depósito anormal de cobre, y la cuantificación de cobre de fragmentos de hígado reveló 332 mg/g de tejido seco (normal < 250 mg/g).

Los criterios para hacer el diagnóstico de *enfermedad de Wilson* son la pigmentación de la córnea, conocida como anillo de Kayser-Fleisher, aunada al descenso de la ceruloplasmina sérica por debajo de 20 mg/dL (hipoceruloplasmia). En individuos asintomáticos se sospecha este diagnóstico por hipoceruloplasmia, alteraciones histológicas del hígado compatibles con el padecimiento (esteatosis, vacuolación nuclear, cuerpos de Mallory) y más de 250 mg de cobre por gramo de tejido hepático seco. La presencia de cobre en el citoplasma de los hepatocitos apoya el diagnóstico de esta enfermedad pero su ausencia no lo descarta; los pacientes pueden mostrar liberación del cobre hepatocelular a la circulación, con hemólisis secundaria. Si se toma en cuenta que los anillos de Kayser-Fleisher no son una alteración constante, en el presente caso, con excepción de la hipoceruloplasmia, se encuentran todos los requisitos para establecer el diagnóstico.

La insuficiencia hepática fulminante en la enfermedad de Wilson puede ser ocasionada por necrosis hepatocelular masiva o puede ser la manifestación inicial de la cirrosis producida por este trastorno metabólico.

La hepatitis por paracetamol se descarta en este caso por los hallazgos descritos previamente y porque este fármaco se administró después de iniciado el cuadro clínico.

Los diagnósticos finales fueron:

Enfermedad principal:

Insuficiencia hepática fulminante por cirrosis de la enfermedad de Wilson.

Alteraciones concomitantes:

Ictericia generalizada

Bilirrubina en túbulo renales

Esplenomegalia congestiva (250 mg)

Edema en piernas

Causa inmediata de la muerte:

Insuficiencia hepática fulminante (historia clínica).

La enfermedad de Wilson es una alteración metabólica caracterizada por deficiencia o ausencia de ceruloplasmina, secundaria a mutación de un gen del brazo largo del cromosoma 13, con depósito anormal de cobre en hígado, núcleos grises centrales y córnea. El padecimiento es raro, ocurre en uno de cada 30,000 individuos; el médico excepcionalmente piensa en él por su baja frecuencia.

El 40% de los casos, la enfermedad de Wilson tiene como manifestaciones iniciales datos de lesión hepática, que varían de elevación leve de aminotransferasas en sujetos asintomáti-

cos, a hepatitis aguda, hepatitis crónica, insuficiencia hepática fulminante o cirrosis. La enfermedad hepática se presenta habitualmente en escolares y adolescentes; no se observa antes de los cinco años de edad y es muy rara después de los 30 años.

Agradecimiento

La cuantificación de cobre en tejido hepático fue efectuada por el Dr. Guillermo Ramón García del Hospital Infantil de México Federico Gómez.

Referencias

1. McCullough AJ, Fleming CR, Thistle JL, Baldus WP, Ludwig J, McCall JT, Dickson ER. Diagnosis of Wilson's disease presenting as fulminant hepatic failure. *Gastroenterology* 1983; 84: 161-167.
2. Davis SE, Williams R, Portmann B. Hepatic morphology and histochemistry of Wilson's disease presenting as fulminant hepatic failure: A study of all cases. *Histopathology* 1989; 15: 385-394.
3. Sternlieb I. Perspectives on Wilson's disease. *Hepatology* 1990; 12: 1234-1239.